

# OCORRÊNCIA DE PARASITA DA FAMÍLIA TRYPANOSOMATIDAE EM ESFREGAÇO SANGUÍNEO DE *AMEIVULA OCELLIFERA*

Mayara Alves Horn<sup>1</sup>, Jackson Farias<sup>1</sup>, Wesley de Jesus dos Santos<sup>1</sup>, Lourdes Marina Bezerra Pessoa<sup>2</sup>

<sup>1</sup> Discente do curso de Medicina Veterinária da Universidade do Estado da Bahia, Campus IX, Barreiras, Bahia.

<sup>2</sup> Docente do curso de Medicina Veterinária da Universidade do Estado da Bahia, Campus IX, Barreiras, Bahia.

## INTRODUÇÃO

Os répteis são hospedeiros de uma grande variedade de parasitas, mas estudos sobre a fauna parasitária dessa classe ainda são escassos (Davies; Johnston, 2000; Telford, 2009). Hemoparasitas da família Trypanosomatidae tem sido relatados em espécies de lagartos do mundo, tendo poucos estudos em espécies brasileiras. A identificação desses parasitas é realizada por meio da análise morfológica no sangue periférico do hospedeiro, no entanto formas tripomastigotas podem apresentar alto polimorfismo e plasticidade, o que dificulta a sua identificação a nível específico.

## OBJETIVO

Relatar a ocorrência de hemoparasita da família Trypanosomatidae em exemplar de *Ameivula ocellifera* de vida livre.

## METODOLOGIA

Um total de seis animais da espécie *Ameivula ocellifera* foram capturados na Serra do Mimo, município de Barreiras, Oeste da Bahia. Realizou-se coleta de sangue periférico para confecção de esfregaços sanguíneos. Todos os animais foram coletados com licença de captura-coleta-transporte do IBAMA, SISBio N° n° 68754-1 e Parecer CEUA n° 03/2019.

## RESULTADOS E DISCUSSÕES

Durante a análise das lâminas foi identificada a presença de morfotipos de hemoparasitas em 83,3% dos animais estudados, sendo detectada a

presença de parasita extracelular do gênero *Trypanossoma* sp. em uma das lâminas analisadas (Figura 1). Em estudo realizado por Picelli et al.(2020) em lagartos na Amazônia Central também foi encontrado espécie de *Trypanossoma* em esfregaço sanguíneo. Através da análise morfológica não foi possível identificar a espécie de *Trypanossoma* encontrada no exemplar de *A. ocellifera* do presente estudo, devido ao polimorfismo e plasticidade apresentada por esses hemoparasitas em sangue periférico de lagartos, recomendando, assim, estudos moleculares para identificação de espécies.

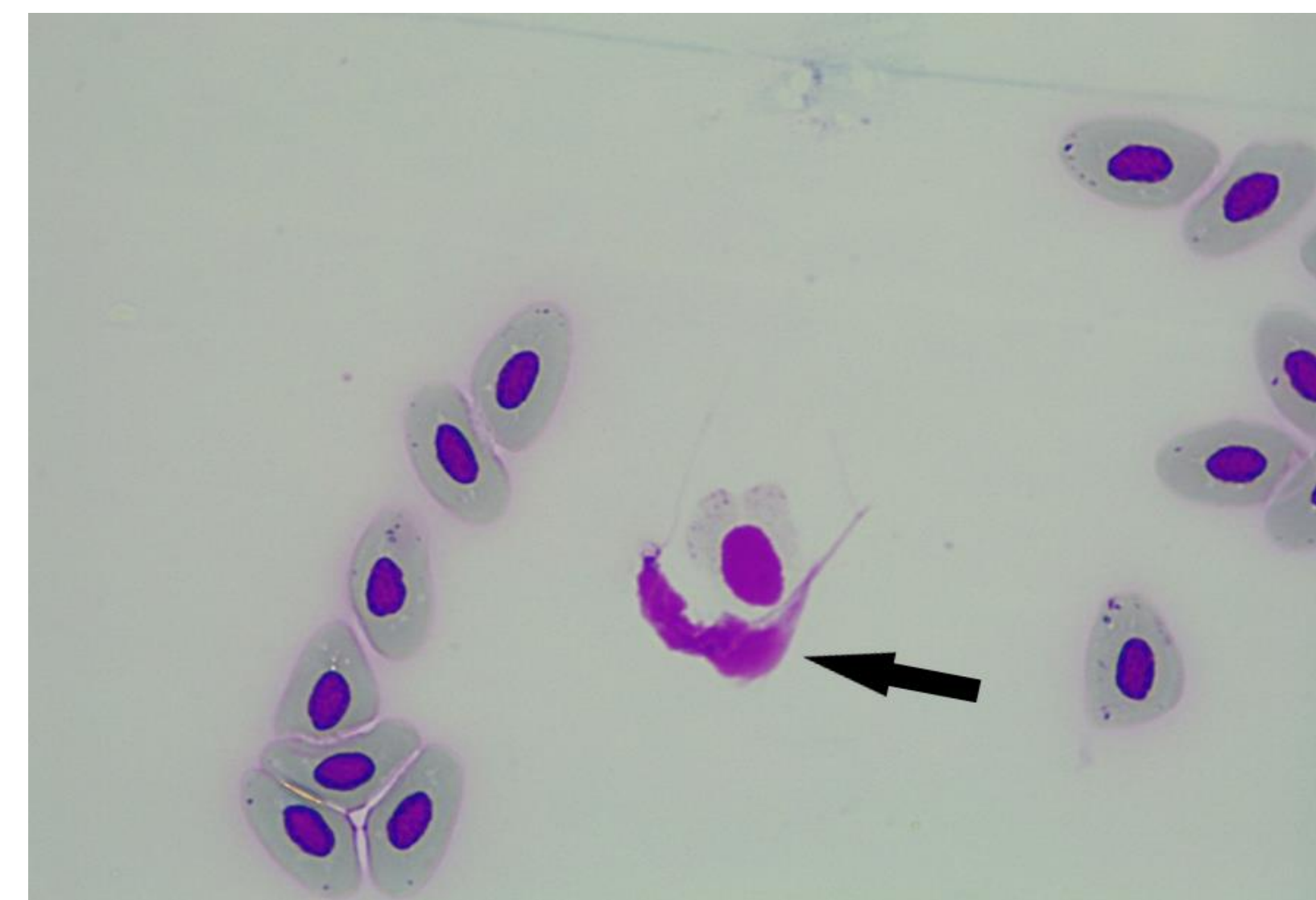


Figura 1: *Trypanossoma* sp. em esfregaço sanguíneo de *Ameivula ocellifera* (seta).

## CONCLUSÃO

Conclui-se que o achado de *Trypanossoma* sp. parasitando lagartos da região, afirma a importância da continuação das pesquisas sobre hemoparasitas em lagartos da região dada a importância ecológica que desempenham e a escassez de estudos na área.

## AGRADECIMENTO

À UNEB, campus IX, e ao programa de iniciação científica pela oportunidade da bolsa concedida (PICIN).

**Palavras-chave:** Hemoparasitas. Lagartos. Cerrado. *Trypanossoma*

**Referências:** DAVIES AJ; JOHNSTON MRL. 2000. The biology of some intraerythrocytic parasites of fishes, amphibia and reptiles. Adv Parasit 45: 1-107.

PICELLI, A M; RAMIRES, AC; MASSELI, G S; PESSOA, F A C; VIANA, L A; KAEFER, IL. 2020. Under the light: high prevalence of haemoparasites in lizards (Reptilia: Squamata) from Central Amazonia revealed by microscopy. An Acad Bras Cienc 92(2).

TELFORD, S.R. (2009): Hemoparasites of the Reptilia – color atlas and text. CRC Press, Boca Raton, Florida.